

Practices Book

Лазерная абляция рубцов

Опыт применения крема «Цикатрикс»®: результаты комбинированной терапии.



Наталья Бычкова

к. м. н., врач-дерматовенеролог, косметолог высшей категории, Ижевск

@dr.bychkova

В большинстве случаев для эффективной коррекции рубцов применяют комбинированные методы. Внедрение лазерных технологий позволило значительно повысить результаты лечения пациентов с патологическими рубцовыми деформациями. Комбинированные силиконсодержащие препараты существенно укорачивают сроки реабилитации и повышают эффективность терапии, воздействуя на разные звенья процесса ремоделирования.

У первого пациента 34-х лет посттравматический атрофический рубец лба. Проведена процедура абляционным CO₂-лазером (аппарат L'MED, непрерывный режим, длина импульса — 250 мкс, частота — 17 мс; режим фракционного воздействия, частота импульса — 200 мкс, 16 точек на 1 см однократно). Местно применялся крем «Цикатрикс®» два раза в день (утро, вечер) в течение трёх недель, назначен через неделю после абляции. Переносимость лечения хорошая, наблюдалось быстрое заживление, после начала использования крема уменьшились дискомфорт и эритема. ●

Многокомпонентный силиконсодержащий крем «Цикатрикс»® нормализует процессы регенерации кожи и может эффективно использоваться в комплексных протоколах лечения и профилактики всех видов рубцов.

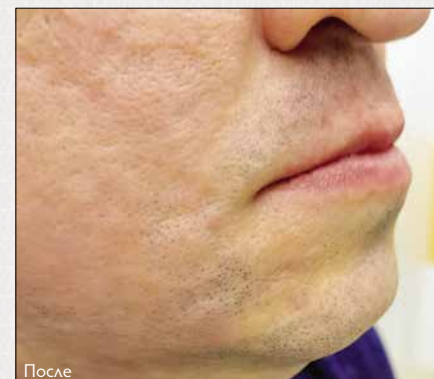
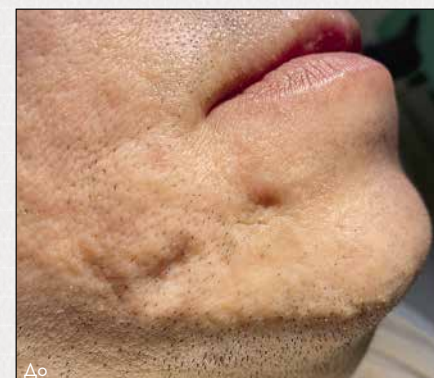
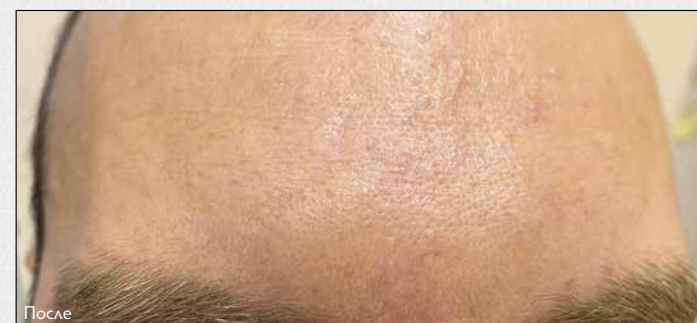
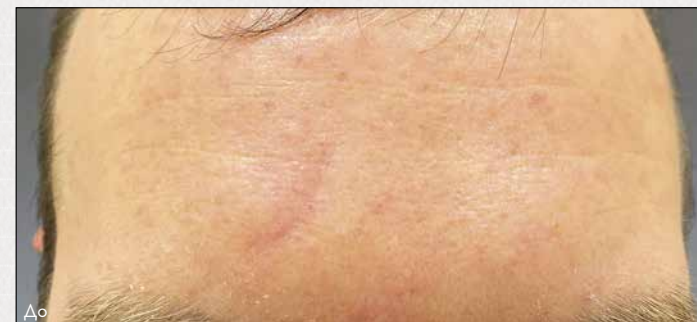Лери Бандзаладзе

врач-дерматовенеролог высшей категории, Ижевск

Второй пациент 43-х лет имеет множественные атрофические рубцы постакне. Проведена абляция CO₂-лазером (аппарат «Ланцет-2», суперимпульсный ручной режим 0,05 мс; фракционный режим на аппарате L'MED, частота импульса — 300 мкс, 16 точек на 1 см) — три сессии с интервалом 8, 4 и 5 месяцев. Местно применён «Цикатрикс®» два раза в день (утро, вечер) в течение двух месяцев после второй и третьей абляции. Переносимость лечения хорошая, ускорилось заживление после лазера, раньше начала проходить эритема.

После лазеротерапии проводилось внутрирубцовое введение плацентарного биокорректора № 5 один раз в 10 дней с целью субцизии рубцов. Затем выполнена контурная пластика в области подбородка филлером на основе сшитой гиалуроновой кислоты (25 мг/мл) при помощи канюли и иглы 27G. ●



Крем «Цикатрикс»®

@cicatrix.ru

@catalysis_russia

